

Solución de St Marks como alternativa al manejo de la hiponatremia en la fístula ileal

CANTO-MANGANA J¹, RUBIO-CALVO D², AZNAR-GARCÍA M³, AGUILAR-MARTÍNEZ MM⁴

1 Farmacéutico Especialista en Farmacia Hospitalaria. UGCI Farmacia

2 Farmacéutico Interno Residente Farmacia Hospitalaria. UGCI Farmacia

3 Farmacéutica Interna Residente Farmacia Hospitalaria. UGCI Farmacia

4 Cirujana. AGC Cirugía

Hospital de Poniente. Almería (España)

Fecha de recepción: 17/02/2021 - Fecha de aceptación: 09/03/2021

RESUMEN

Las fístulas, especialmente las de alto débito, frecuentemente precisan hidratación y reposición electrolítica agresiva, destacando las pérdidas de sodio como principal complicación hidroelectrolítica.

Varón de 53 años intervenido en julio de 2017 y que en noviembre 2018 ingresó para reconstrucción del tránsito intestinal. Tras varias intervenciones quirúrgicas apareció una fístula pioestercoracea de alto débito a nivel de íleo. El manejo de la fístula fue conservador con nutrición parenteral total individualizada lográndose balance hidroelectrolítico óptimo. Posteriormente el paciente perdió tanto el acceso venoso central como los periféricos, siendo imposible la canalización de una vía periférica

en varios días. Durante este periodo el paciente desarrolló una hiponatremia severa que desde el servicio de Farmacia fue abordada por la vía oral con una solución de hidratación específica, como la solución de St Marks, que se caracteriza por su alto contenido en sodio y bajo en potasio para evitar hiperpotasemias que pueden dar lugar en estos pacientes. Con el tratamiento instaurado se logró recuperar las cifras de natremia evitando complicaciones neurológicas hasta que finalmente se canalizó una vía periférica. En nuestro paciente esta solución resultó ser efectiva logrando remontar drásticamente las cifras de natremia cercana a valores normales. Así pues, la solución de St Marks puede ser una alternativa a la vía intravenosa cuando no esté disponible o ser incluso complementaria a ésta.

Palabras clave: **St Marks, hiponatremia, fístula.**

St Marks solution as an alternative to the management of hyponatremia in ileal fistula

SUMMARY

Fistulas, especially those with high output, frequently require hydration and aggressive electrolyte replacement, highlighting sodium losses as the main hydroelectrolytic complication.

53-year-old man who underwent surgery in July 2017 and who was admitted in November 2018 for intestinal transit reconstruction. After several surgical interventions, a high-output piosterocoraceous fistula appeared at

the ileus level. Management of the fistula was conservative with individualized total parenteral nutrition, achieving optimal fluid and electrolyte balance. Subsequently, the patient lost both the central and peripheral venous access, being several days without vascular access. During this period, the patient developed severe hyponatremia that the Pharmacy service treated orally with a specific hydration solution, St Marks's solution, which is characteri-

zed by its high sodium and low potassium content to avoid hyperkalemias that can give rise in these patients. With the established treatment, it was possible to recover the levels of natraemia avoiding neurological complications until finally peripheral venous catheterization was placed. In our patient, this solution turned out to be effective, managing to drastically raise the levels of natraemia close to normal values. Thus, the St Marks solution can be an alternative to the intravenous access when it is not available or even be complementary to it.

Key words: **St Marks, hyponatremia, fistula.**

INTRODUCCIÓN

Las fístulas enterocutáneas son una comunicación patológica entre el tracto gastrointestinal, principalmente intestino delgado y la piel. Más de dos tercios de las fístulas enterocutáneas son de origen iatrogénico¹. Estas fístulas suelen cursar con pérdidas de fluidos gastrointestinales pudiendo causar irritación de la piel, pérdida de líquidos, electrolitos, desnutrición e infección. Las fístulas, especialmente las de alto débito, frecuentemente precisan hidratación y reposición electrolítica agresiva, destacando las pérdidas de sodio como principal complicación hidroelectrolítica, especialmente en las fístulas de localización ileal²⁻⁴. Esta reposición se lleva a cabo mediante la infusión intravenosa de sueroterapia requiriendo muchos de estos pacientes incluso soporte nutricional intravenoso²⁻⁴. A continuación, presentamos un caso de una fístula ileal de alto débito, en la cual se manejó la reposición hidroelectrolítica por vía oral como alternativa a la imposibilidad de acceso venoso con una solución hipertónica hidroelectrolítica sin potasio, solución de St Marks.

DESCRIPCIÓN DEL CASO

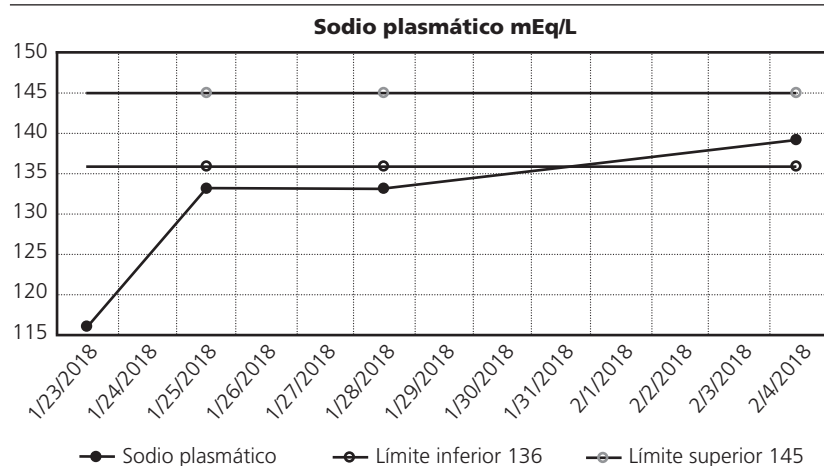
Varón de 53 años sin alergias medicamentosas conocidas ni antecedentes personales de interés, intervenido en julio de 2017 por obstrucción intestinal y absceso en pared abdominal del flanco izquierdo secundario a diverticulitis de sigma perforada y tumoración neoplásica. Se realizó una sigmoidectomía con resección de 3 asas intestinales con anastomosis L-L mecánicas precisando ingreso prolongado (28 días) en Unidad de Cuidados Intensivos en el postoperatorio inmediato, debido a dehiscencia de sutura que evolucionó a peritonitis fecaloidea. Durante el ingreso precisó reintervención realizándose colostomía de protección e injerto cutáneo de la pared abdominal, siendo alta domiciliaria en octubre 2017. En noviembre 2018 ingresó para reconstrucción del tránsito intestinal llevándose a cabo una exeresis de íleon terminal-ciego con anastomosis T-L mecánica ileocólica sobre colon ascendente. Además, se realizó exeresis de fístula mucosa de colon con anastomosis T-T mecánica colorectal. En la misma intervención se observó gran defecto en la pared abdominal que no se consiguió reparar optándose por cierre con 3 mallas de propileno. Al décimo día de la intervención se estableció una fístula pioestercoreacea localizada en íleon proximal, indicándose dieta absoluta e inicio de nutrición parenteral total. Ante los hallazgos en las pruebas por imagen sugerentes de colección en intestino delgado se decidió volver a intervenir quirúrgicamente. La evolución tras

la reintervención fue tórpida, destacando infección del lecho quirúrgico y aumento progresivo del débito de la fístula. Nutricionalmente el paciente presentó un estado hipercatabólico con pérdida ponderal importante y abundante débito por la fístula (>500 ml/día) que debido a los antecedentes del paciente se decidió tratar de manera conservadora con somatostatina y octeotride. El tratamiento farmacológico fue efectivo y se progresó a dieta oral de absorción alta, que fue bien tolerada, continuando con aportes parenterales. Se consiguió una mejoría progresiva del estado general lo que permitió optimizar la terapia nutricional, sin embargo, el débito de la fístula continuó siendo abundante (>700 ml/día) y requirió tutorización externa con sonda Foley. Días después se retiró catéter venoso central por bacteriemia asociada al mismo, no pudiéndose realizar recambio. Así pues, la fluidoterapia, reposición de iones y la nutrición se realizó por vía venosa periférica que tras 7 días tuvo que retirarse por flebitis. Ante la imposibilidad de aportes de fluidos y electrolitos vía intravenosa, el paciente comenzó con signos de deshidratación e hiponatremia (116 mEq/L) secundaria a la fístula de alto débito, llegando hasta 1.100 ml/día. Se inició reposición hidroelectrolítica con solución de St Marks vía oral de 2-3 litros al día el 23 de enero 2019. Durante 3 días el único aporte hidroelectrolítico fue la solución de St Marks recuperándose los niveles de sodio desde 116 mEq/L a 133 mEq/L (figura 1), a pesar del aumento del débito de la fístula. Posteriormente se pudo canalizar vía venosa periférica iniciando soporte hidroelectrolítico intravenoso. El paciente evolucionó favorablemente realizándose finalmente un cierre de la fístula con anastomosis L-L a nivel ileal con fijación de malla y cierre total.

DISCUSIÓN

Las fístulas de origen ileal suelen cursar inicialmente con grandes pérdidas de agua y electrolitos^{1,4}. Entre estos últimos destacan las pérdidas de sodio que pueden ser cuantiosas debido a que su principal sitio de absorción se localiza en íleo junto al gradiente osmótico creado por las pérdidas de fluidos⁴. En nuestro caso esta pérdida fue equilibrada con aporte hidroelectrolítico intravenoso que tras su cese desencadenó una hiponatremia severa sintomática. La solución de St Marks es una fórmula de hidratación oral (FHO) ampliamente usada en Reino Unido para el manejo de las fístulas de alto débito, así como del síndrome de intestino corto⁵. Esta fórmula es una modificación de la FHO de la OMS, aportando 90 mmol/L de sodio, pero sin embargo está exenta de potasio debido al riesgo de hiperpotasemia en estos pacientes. La solución originariamente se introdujo en Saint Marks Hospital de Londres y se extendió al resto de hospitales británicos, así como en otros países anglosajones. Su preparación es simple (tabla 1), muy económica y a diferencia de otras soluciones comerciales es hipertónica siendo su contenido en glucosa muy bajo⁵. En nuestro paciente esta solución resultó ser efectiva logrando remontar drásticamente las cifras de natremia cercana a valores normales. Así pues, la solución de St Marks puede ser una alternativa a la vía intravenosa cuando no esté disponible o ser incluso complementaria a ésta.

Figura 1. Concentración de sodio plasmático



Conflicto de intereses: Los autores declaran no tener conflicto de intereses.

BIBLIOGRAFÍA

1. Gribovskaia-Rupp I, Melton GB. Enterocutaneous Fistula: Proven Strategies and Updates Clin Colon Rectal Surg. 2016 Jun; 29(2):130-137.
2. Adaba F, Vaizey CJ, Warusavitarne J. Management of Intestinal Failure: The High-Output Enterostomy and Enterocutaneous Fistula. Clin Colon Rectal Surg. 2017 Jul;30(3):215-222. doi: 10.1055/s-0037-1598163. Epub 2017 May 22. PMID: 28684940; PMCID: PMC5498185.
3. Schechter WP. Management of enterocutaneous fistulas. Surg Clin North Am. 2011 Jun;91(3):481-91. doi: 10.1016/j.suc.2011.02.004. PMID: 21621692.
4. Arebi N, Forbes A. High-output fistula. Clin Colon Rectal Surg. 2004 May;17(2):89-98. doi: 10.1055/s-2004-828655. PMID: 20011253; PMCID: PMC2780049.
5. UK Medicines Information pharmacists for NHS healthcare professionals. What is St Mark's Electrolyte Mix (solution)? Publicado en Febrero 2.012. Consultado el 28 Noviembre 2.020. Disponible en: <https://www.surreyandsussex.nhs.uk/wp-content/uploads/2013/04/UKMiSt.Marks-Electrolyte-Mix.pdf>.

Tabla 1. Composición solución St Marks⁵

Composición de la solución de Saint Marks	
Agua	1.000 ml
Glucosa	20 g
Bicarbonato sódico o citrato sódico	2,5 g
Cloruro sódico	3,5 g



Este obra está bajo una licencia de Creative Commons Reconocimiento-
NoComercial-SinObraDerivada 4.0 Internacional.