

Monitorización plasmática tras la absorción sistémica de tacrolimus rectal en colitis ulcerosa refractaria a tratamiento habitual

PUPLÁ BARTOLL A¹, BELLÉS MEDALL MD¹, MUÑOZ VICENTE M², FERRANDO PIQUERES R¹

1 Servicio de Farmacia

2 Servicio de Medicina Digestiva

Hospital General Universitario de Castellón (España)

Fecha de recepción: 06/10/2021 - Fecha de aceptación: 23/10/2021

RESUMEN

La colitis ulcerosa (CU) es una enfermedad crónica e idiopática causada por una respuesta inflamatoria inapropiada que provoca lesiones con una distribución continua en la mucosa del colon. Como primera opción se utiliza ácido 5-aminosalicílico y ante falta de respuesta o brote moderado, se emplean corticoides. En pacientes corticodependientes, se inicia tratamiento con inmunomoduladores o terapia biológica. En CU grave, corticodependiente o refractaria al tratamiento se pueden administrar inhibidores de la calcineurina o anti-TNF α .

Se presenta el caso clínico de un varón diagnosticado de CU izquierda leve/moderada que, ante progresión de la enfermedad, corticodependencia, fracaso a infliximab e intolerancia a inmunomoduladores, inició tacrolimus en enema

con pauta de 2 mg durante 5 días semanales con buena respuesta. Con esta posología se determinó una concentración plasmática (Cp) de 12,7 ng/mL, por lo que se ajustó la pauta a 1 mg durante 4 días semanales. Con esta dosis se mantuvo con una Cp constante y con baja absorción sistémica así como un buen control de la enfermedad durante cinco meses. Finalmente se produjo un brote y no se consiguió controlar la patología pese a intensificar el tratamiento, por lo que se suspendió por falta de respuesta.

A pesar de ser un tratamiento que busca una acción tópica local, existe un riesgo potencial de alcanzar concentraciones plasmáticas elevadas debido a la gran variabilidad interindividual de su metabolismo así como a los múltiples factores que intervienen en la absorción rectal. Por estas razones, la monitorización farmacocinética es útil en estos pacientes.

Palabras clave: **Tacrolimus, farmacocinética, colitis ulcerosa, enema, absorción.**

Plasma monitoring after the systemic absorption of rectal tacrolimus in ulcerative colitis refractory to the habitual treatment

SUMMARY

Ulcerative colitis (UC) is a chronic and idiopathic disease caused by an inappropriate inflammatory response that causes lesions with a continuous distribution in the colonic mucosa. As a first option, 5-aminosalicylic acid is used and in the absence of response or moderate flare, corticosteroids are prescribed. In corticoid-dependent patients, treatment with immunomodulators or biological therapy is started. In severe, corticoid-dependent,

or refractory UC, calcineurin inhibitors or anti-TNF α can be administered. We present the clinical case of a man diagnosed with mild/moderate left UC with disease progression, corticoid-dependence, therapeutic failure to infliximab and intolerance to immunomodulators, who started tacrolimus in the form of an enema with a 2 mg regimen for 5 days a week with good response. With this dosage, a plasma concentration (Pc) of 12.7 ng/mL was determined, so the re-

gimen was adjusted to 1 mg for 4 days a week. With this dose, he maintained a constant Pc and low systemic absorption as well as good control of the disease for five months. Finally, there was an outbreak and the disease could not be controlled despite intensifying the treatment, so it was suspended due to lack of response.

Despite being a treatment that seeks a local topical action, there is a potential risk of reaching high plasma concentrations due to the great interindividual variability of its metabolism as well as the multiple factors involved in rectal absorption. For these reasons, pharmacokinetic monitoring is useful in these patients.

Key words: **Tacrolimus, pharmacokinetics, ulcerative colitis, enema, absorption.**

INTRODUCCIÓN

La colitis ulcerosa (CU) es una enfermedad crónica e idiopática causada por una respuesta inflamatoria inapropiada que provoca lesiones con una distribución continua en la mucosa del colon. Atendiendo a la clasificación de Montreal, la CU se puede clasificar según su extensión (proctitis, colitis izquierda y colitis extensa) y su gravedad (remisión, leve, moderada o grave). Se habla de proctitis cuando la afectación está localizada en el recto, colitis izquierda cuando está limitada al colon izquierdo (sin superar el ángulo esplénico) y extensa cuando se prolonga más allá del ángulo esplénico. Los criterios que se utilizan para evaluar la gravedad son el número y presencia de sangre en las deposiciones, hemoglobina, temperatura, taquicardia y velocidad de sedimentación globular (VSG) según el índice de Truelove-Witts¹. Una comorbilidad extraintestinal característica es la dermatológica².

Frecuentemente se utiliza como primera opción de tratamiento ácido 5-aminosalicílico. Ante falta de respuesta o brote moderado, se emplean corticoides en forma tópica, oral o intravenosa y en pacientes corticodependientes, se inicia tratamiento con inmunomoduladores (azatioprina, 6-mercaptopurina) o terapia biológica (anti-TNF α , antiintegrinas o antiinterleuquinas). En CU grave, corticodependiente o refractaria a tratamiento convencional se puede iniciar terapia con anti-TNF α o inhibidores de la calcineurina¹.

DESCRIPCIÓN DEL CASO

Varón de 58 años con antecedentes de síndrome de Sweet, vasculitis leucocitoclástica², tuberculosis latente y artropatía; diagnosticado de CU izquierda leve-moderada en oct/15. Se trata de un paciente con buena respuesta a corticoterapia oral e intravenosa que cumple criterios de corticodependencia. Ante progresión de la enfermedad e intolerancia a azatioprina por hepatotoxicidad (GGT: 100 UI/L) y a 6-mercaptopurina por toxicidad³ medular (leucocitos: $3,33 \times 10^3/\mu\text{L}$; neutrófilos: $1,79 \times 10^3/\mu\text{L}$), se inició infliximab en nov/17 pero se suspendió en abr/18 por falta de respuesta pese a alcanzar concentraciones plasmáticas (Cp) terapéuticas.

Frente al fracaso terapéutico con tratamiento biológico e inmunosupresor y persistencia de brote moderado que impide la retirada de corticoterapia se decide iniciar tratamiento tópico con enema de tacrolimus para lograr inmunosupresión local rápida. El Servicio de Farmacia preparó y dispensó envases de enema con 100 mL de agua destilada. El paciente fue formado para introducir el contenido de las cápsulas de Prograf® (1 mg) en estos recipientes justo antes de la administración en el domicilio. En may/18 se inició el tratamiento con una dosis empírica de 2 mg durante 5 días semanales. Posteriormente, en oct/19 se inició la monitorización de la Cp de tacrolimus (Cpt) para determinar la posible absorción sistémica. Desde el inicio del tratamiento hasta la primera monitorización el paciente respondió favorablemente, logrando remisión clínica y biológica con un marcado descenso de la calprotectina fecal (CF) (figura 1). La proteína C reactiva y la VSG permanecieron constantes y en valores normales durante el tratamiento. No se disponen de datos de lactoferrina fecal⁴.

En la primera monitorización se objetivó una elevada absorción sistémica con una Cpt a las 10 horas post-administración de 12,7 ng/mL. Se corroboró que los niveles de creatinina, albúmina y GGT eran constantes antes y durante

el tratamiento con tacrolimus, por lo que se descartó nefrotoxicidad y hepatotoxicidad³ asociada al fármaco. La elevada Cpt no se atribuyó a una inhibición enzimática del metabolismo por el tratamiento concomitante ya que no se detectaron potenciales interacciones.

Jolanda M van Dieren *et al.* (2009) determinaron la Cpt pre-administración en 19 pacientes con CU izquierda o proctitis. Estos pacientes fueron tratados con enema de tacrolimus y no se observaron concentraciones superiores a 5 ng/mL. La fórmula utilizada del enema fue la misma que en el caso que presentamos⁵.

En nuestro paciente se pretendió una administración tópica local, por lo que frente a los resultados obtenidos y para maximizar la seguridad del tratamiento, se decidió suspender la administración y realizar seguimiento farmacocinético hasta completar la eliminación plasmática. Posteriormente se ajustó la posología a 1 mg durante 4 días semanales. Con esta pauta se mantuvo con una Cpt constante y baja absorción sistémica (1,8 ng/mL - 2 ng/mL) con buen control de la enfermedad desde nov/19 hasta abr/20, donde se produjo un nuevo brote y se incrementó la pauta a 2 mg diarios durante 10 días y posteriormente 1 mg diario. A partir de este momento no se consiguió un periodo prolongado de control de la patología, por lo que finalmente, en jul/20 se decidió suspender tratamiento por falta de respuesta (figura 1).

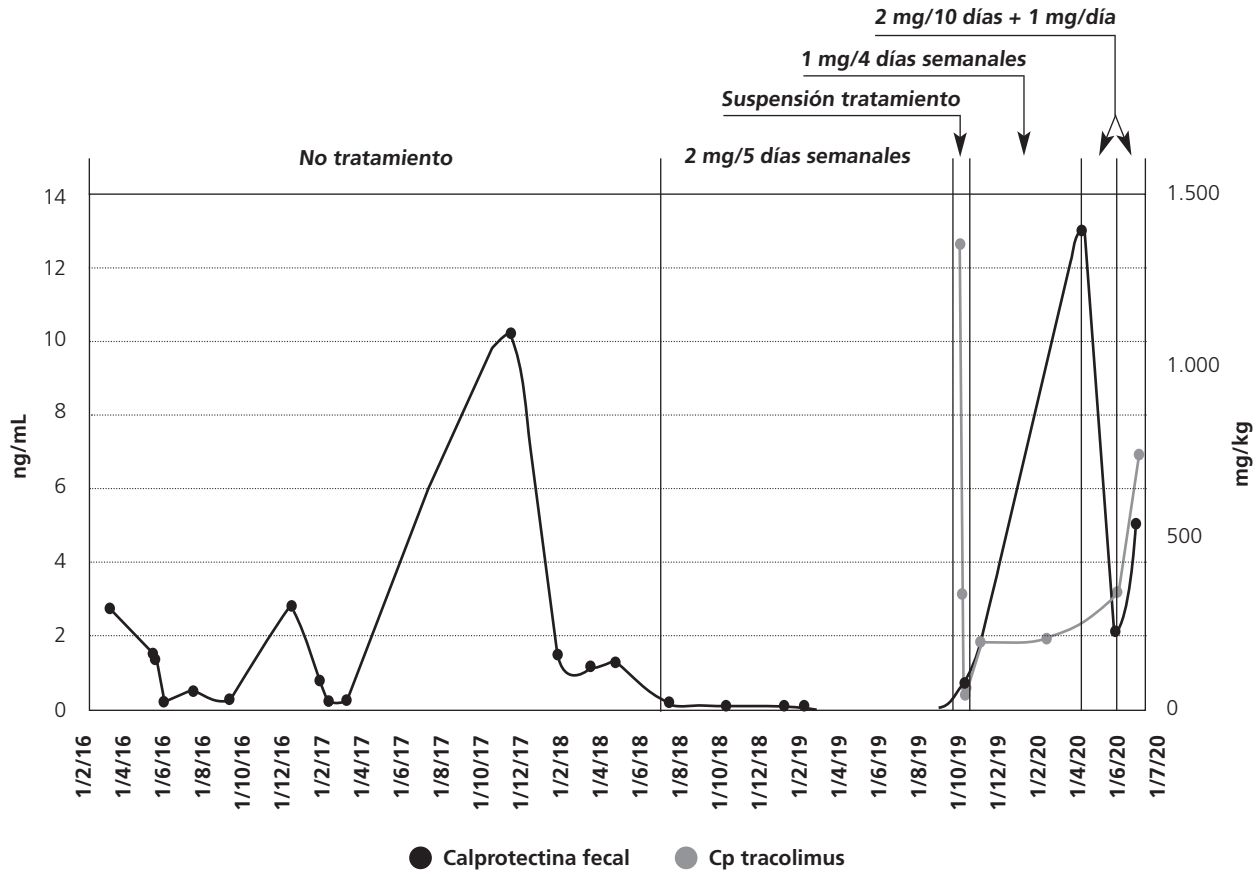
DISCUSIÓN

El drenaje venoso del recto está constituido principalmente por dos "bloques" venosos. El primero, a través de la vena rectal superior acaba vaciando en la vena mesentérica inferior y ésta al sistema porta-hepático, produciéndose efecto de primer paso (EPP) hepático. El segundo drena la zona del conducto anal, la zona inferior de la ampolla rectal y la parte superior del recto perineal. Las venas implicadas son las venas rectales inferiores y medias así como la vena sacra media. Este conjunto de venas vacían en la vena ilíaca, evitando el sistema porta-hepático⁶. Esta característica anatómica implica que no todo el fármaco va a tener EPP hepático. Además, la frecuencia defecatoria, la inflamación y las secreciones características de estos pacientes favorecen una absorción errática difícil de predecir. Independientemente del metabolismo hepático, el tacrolimus puede metabolizarse en la pared intestinal por el citocromo CYP3A5. La presencia de este isoenzima disminuye a medida que se avanza en el tubo digestivo, siendo el colon la zona con menor expresión. Esto genera una menor metabolización cuando el fármaco es administrado vía rectal, así como una elevada variabilidad interindividual en función del genotipado del paciente⁷.

El enema de tacrolimus es una opción terapéutica tópica para la proctitis y la CU izquierda cuando no hay respuesta al tratamiento habitual⁸. En nuestro caso pudimos ajustar la dosis para reducir la exposición sistémica al fármaco y así evitar posibles complicaciones. Debido a la elevada variabilidad interindividual en el metabolismo de este fármaco, su absorción errática en forma de enema, el EPP parcial y a la potencial toxicidad, es recomendable monitorizar su Cp para evaluar el grado de absorción, individualizar la pauta posológica y establecer el beneficio/riesgo del tratamiento.

Conflicto de intereses: Los autores declaran no tener conflicto de intereses.

Figura 1. Monitorización de la Cp de tacrolimus (eje vertical izquierdo) y CF (eje vertical derecho) a lo largo del tratamiento en función de las diferentes pautas posológicas. El periodo en el que se aplican las distintas pautas posológicas aparece indicado arriba. La Cp de tacrolimus se representa mediante líneas grises y la CF mediante líneas negras



BIBLIOGRAFÍA

- Sicilia B, García-López S, González-Lama Y, Yamile Z, Hinojosa J, Gomollón F et al. Guía GETECCU 2020 para el tratamiento de la colitis ulcerosa. Elaborada con metodología GRADE. *Gastroenterol Hepatol.* 2020;43(1):1-57.
- Mir Bonafé JM, Fernández López E, Nieto González G, De Unamuno Pérez P, et al. Manifestaciones cutáneas en enfermedad inflamatoria intestinal. *Piel. Formación continuada en dermatología.* 2011;26(9):451-464.
- Hsu DC, Katelaris CH. Long-term management of patients taking immunosuppressive drugs. *Aust Prescr.* 2009;32:68-71.
- Gisbert JP, González-Lama Y, Maté J. Papel de los marcadores biológicos en la enfermedad inflamatoria intestinal. *Gastroenterología y hepatología.* 2007;30(3):117-129.
- van Dieren JM, van Bodegraven AA, Kuipers EJ, Bakker EN, Poen AC, van

Dekken H et al. Local application of tacrolimus in distal colitis: feasible and safe. *Inflamm Bowel Dis.* 2009;15:193-198.

6. de Calan L, Gayet B, Bourlier P, Perniceni T. Cáncer de recto: anatomía quirúrgica, preoperatorio, preparación del paciente. *Enciclopedia Médico-Quirúrgica.* 2004;20(3):1-13.

7. Gelder TV, Etsouli O, Moes DJ, Swen JJ. Comparison of the Impact of Pharmacogenetic Variability on the PK of Slow Release and Immediate Release Tacrolimus Formulations. *Genes (Basel).* 2020;11(10):1205.

8. Fehily SR, Martin FC, Kamm MA. Simple water-based tacrolimus enemas for refractory proctitis. *JGH Open.* 2019;4(4):561-564.



Este obra está bajo una licencia de Creative Commons Reconocimiento-NoComercial-SinObraDerivada 4.0 Internacional.