Reacción cútanea debida a remdesivir en paciente con enfermedad por SARS-CoV-2

Sáez-Torres de Vicente M, Ferris Villanueva M, Redondo Galán C, Rangel Mayoral JF
Servicio de Farmacia. Hospital Universitario de Badajoz (España)

Fecha de recepción: 24/02/2021 - Fecha de aceptación: 22/03/2021

DOI: http://dx.doi.org/10.4321/S1699-714X20220003000015

RESUMEN

En diciembre de 2019 se detectó por primera vez en la ciudad china de Wuhan una nueva enfermedad infecciosa con el nombre oficial de COVID-19, causada por un nuevo tipo de coronavirus denominado virus SARS-CoV-2, la infección se ha propagado rápida y extensamente por todo el mundo, por lo que el 11 de marzo de 2020 la Organización Mundial de la Salud la declaró pandemia. Al tratarse de una nueva infección, no existe por el momento evidencia que permita recomendar un tratamiento específico, en la actualidad el único medicamento con indicación autorizada por la Agencia Europea de Medicamentos (EMA) es el remdesivir.

A continuación presentamos el caso de una reacción adversa a remdesivir, si bien no fue grave, cabe destacar la importancia de notificar efectos adversos y más en medicamentos novedosos como este.

Palabras clave: **COVID-19, efecto adverso, remdesivir.**

Skin reaction due to remdesivir in a patient with SARS-CoV-2 disease

SUMMARY

In December 2019, a new infectious disease with the official name of COVID-19 was detected for the first time in the Chinese city of Wuhan, caused by a new type of coronavirus called SARS-CoV-2 virus, the infection has spread rapidly and widely throughout the world, which is why on March 11, 2020, the World Health Organization declared it a pandemic. As it is a new infection, there is currently no evidence to recommend a specific treatment, currently the only drug with an indication authorized by the European Medicines Agency (EMA) is remdesivir.

We present the case of an adverse reaction to remdesivir, although it was not serious, it is worth highlighting the importance of reporting adverse effects and more in novel drugs like this one.

Key words: **COVID-19, adverse effect, remdesivir.**

INTRODUCCIÓN

La enfermedad causada por el nuevo Severe Acute Respiratory Syndrome Coronavirus-2 (SARS-CoV-2), Coronavirus Disease 2019 (COVID-19), que se inició en Wuhan (China) en diciembre de 2019, se ha expandido en forma de pandemia global. A fecha 11 de noviembre 2020, la Organización Mundial de la Salud (OMS) había confirmado 50.810.763 de casos y 1.263.844 de defunciones en todo el mundo[1]. Al tratarse de una nueva infección, no existe por el momento evidencia que permita recomendar un tratamiento específico, ya que los resultados obtenidos en distintos estudios son poco concluyentes. No obstante, existen numerosos ensayos clínicos en marcha.

En la actualidad el único medicamento con indicación autorizada por la Agencia Europea de Medicamentos (EMA) para el tratamiento de la COVID-19 es el remdesivir[2]. Además, el Comité de Medicamentos de Uso Humano de la EMA (CHMP), tras estudiar los resultados del estudio RECOVERY[3], ha concluido que la dexametasona es una alternativa para el tratamiento de la COVID-19[4]. Por otra parte, se están empleando medicamentos autorizados para otras indicaciones terapéuticas, muchos de ellos en el contexto de ensayos clínicos. Las características de los pacientes con COVID-19 difieren de las de aquellos que utilizan estos fármacos para otras indicaciones, pudiendo afectar al perfil de reacciones adversas de estos.

Remdesivir es un medicamento antiviral que se desarrolló inicialmente para la enfermedad del virus del Ébola, pero que también ha demostrado actividad *in vitro* frente al SARS-CoV-2. Con fecha 9 de julio de 2020, la EMA emitió una autorización de comercialización condicional para remdesivir (Veklury®) para el tratamiento de la COVID-19 en adultos y adolescentes (mayores de 12 años con un peso superior a los 40 kg) con neumonía y que requieran oxígeno suplementario. En cuanto al perfil de seguridad la reacción adversa más frecuente en voluntarios sanos es elevación de transaminasas (14%) y en pacientes con COVID-19 náuseas (4%)[5].

A continuación presentamos el caso de una paciente que sufrió una erupción cutánea a causa del remdesivir.

María Sáez-Torres de Vicente ◆ Hospital Universitario de Badajoz (Servicio de Farmacia) ◆ Avda. de Elvas, s/n ◆ 06080 Badajoz (España)
maria23_224@hotmail.com

DESCRIPCIÓN DEL CASO

Mujer de 68 años diagnosticada de neumonía bilateral por SARSCoV-2 con insuficiencia respiratoria tipo I. Entre sus antecedentes destacaban hipertensión arterial, dislipemia, cardiopatía isquémica, obesidad, tabaquismo activo, síndrome de apnea-hipopnea del sueño (SAHS) y trastorno bipolar.

La paciente presentaba una saturación de oxígeno basal de 91%, frecuencia respiratoria 24 rpm y precisaba de oxígeno suplementario (gafas nasales a 3 lpm). En la analítica presentaba: hemograma normal, dímero D 4855 ng/ml, ferritina 141 ng/ml, proteína C reactiva 25 mg/l, LDH 350 UI/l, GOT 19 UI/l, GPT 17 UI/l y FG 90 ml/min.

A su llegada a urgencias el tratamiento fue: ceftriaxona 2g/24h iv, azitromicina 500mg/24h vo, dexametasona 6mg/12h iv, enoxaparina 40/24h sc y paracetamol 1g/8h iv, además continuó con su tratamiento crónico habitual.

El primer día de ingreso en planta se suspenden los dos antibióticos, se baja dexametasona a la dosis estándar recomendada, de 6 mg cada 24h, y se inicia tratamiento con remdesivir a la dosis aprobada en ficha técnica: 200 mg en perfusión intravenosa el primer día seguido de 100 mg hasta completar 5 días de tratamiento. Tras la 2ª administración de remdesivir la paciente presenta pequeñas lesiones eritematosas pruriginosas sobre todo distribuidas en codo, antebrazo y tórax. Por lo que se decide discontinuar la administración de remdesivir y administrar una ampolla de dexclorfeniramina 5 mg y paracetamol. Se notificó la reacción adversa a través del Sistema de Notificación y Aprendizaje para la Seguridad del Paciente (SINASP).

Tras aplicar el algoritmo de Naranjo, para el análisis de relación de causalidad del efecto adverso y la administración del fármaco, nos da una causa probable.

DISCUSIÓN

El Sistema Español de Farmacovigilancia de Medicamentos de Uso Humano (SEFV-H), integrado por los Centros Autonómicos de Farmacovigilancia y coordinado por la Agencia Española de Medicamentos y Productos Sanitarios (AEMPS), está realizando un seguimiento estrecho de las sospechas de reacciones adversas notificadas con fármacos utilizados para COVID-19. Hasta el 27 de septiembre de 2020 se han registrado en FEDRA un total de 412 casos de sospechas de reacciones adversas con tratamientos utilizados en pacientes diagnosticados de COVID-19.

Figura 1. Distribución de los casos de sospechas de reacciones adversas a remdesivir por órgano o sistema notificadas

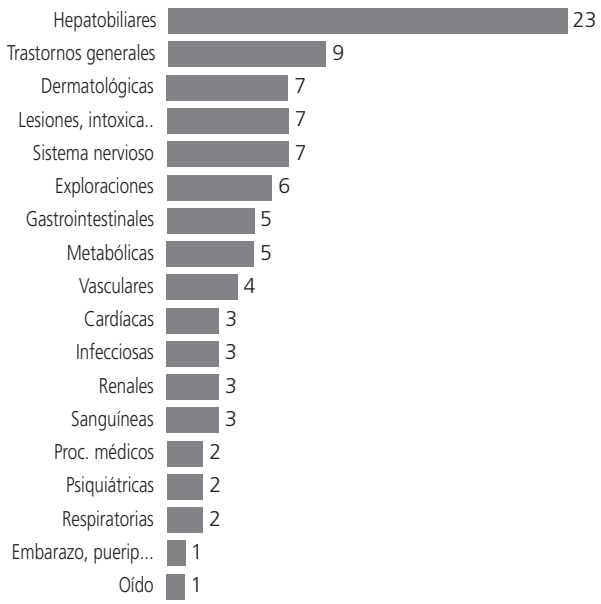

Desde el inicio del seguimiento (1 de marzo de 2020) se han notificado 58 casos, 4 de ellos a partir del último informe. En 39 de los 58 casos, remdesivir figura como único fármaco sospechoso. Los trastornos hepatobiliares han sido los más frecuentemente notificados (23 casos, 40%)[6].

En cuanto a las reacciones dermatológicas solo se ha notificado 7 casos a la AEMPs, como se observa en la figura 1, aunque en la ficha técnica del medicamento aparece como posible efecto adverso.

Si bien es cierto se han descrito manifestaciones cutáneas debido al COVID-19, Carrascosa *et al.* hablan de cinco grupos principales: lesiones acrales, exantemas vesiculares, erupciones urticariales, exantemas maculopapulares y lesiones livedoides/necróticas[7]. Cuando la sospecha es medicamentosa, resulta fundamental la retirada de dicho fármaco. En el caso de nuestra paciente, tras retirar el remdesivir, se resolvieron las lesiones eritematosas; además la relación temporal entre el uso del fármaco y la clínica desarrollada en el caso descrito, parece ser muy sugestivo de una relación causal entre ambas.

La COVID-19 es una enfermedad emergente en la que, hasta el momento, no existe suficiente evidencia para recomendar un tratamiento específico, por lo que la información de seguridad de los medicamentos más utilizados en estos pacientes es muy escasa, por ello es de gran importancia obtener una mayor información y darla a conocer a la comunidad científica internacional.

Conflicto de intereses: Los autores declaran no tener conflicto de intereses.

BIBLIOGRAFÍA

1. World Health Organization. Coronavirus Disease (COVID-19) Disponible en: https://covid19.who.int/.
2. Veklury. Authorisation details. Disponible en: «https://www.ema.europa.eu/en/medicines/human/EPAR/veklury» \l «authorisation-details-section».
3. RECOVERY Collaborative Group, Horby P, Lim WS, Emberson JR, Mafham M, Bell JL, Linsell L, et al. Dexamethasone in Hospitalized Patients with Covid-19 – Preliminary Report. N Engl J Med. 2020 Jul 17:NEJMoa2021436. doi: 10.1056/NEJMoa2021436.
4. Nota informativa MUH 28/2020: El CHMP concluye que la dexametasona es una alternativa eficaz para el tratamiento de la COVID-19. Publicado el 18 de septiembre de 2020. Disponible en: https://www.aemps.gob.es/informa/notasinformativas/medicamentosusohumano-3/2020-medicamentosusohumano-3/el-chmp-concluye-que-la-dexametasona-es-una-alternativa-eficaz-para-el-tratamiento-de-la-covid-19/.
5. Ficha técnica Veklury 100 mg concentrado para solución para perfusión.
6. Sospechas de reacciones adversas notificadas con tratamientos utilizados en COVID-19 (Publicado el 22 de enero de 2021).
7. Carrascosa JM, et al. Manifestaciones cutáneas en el contexto de la infección por SARS-CoV-2 (COVID-19). Actas Dermosifiliogr. 2020. https://doi.org/10.1016/j.ad.2020.08.002.

Este obra está bajo una licencia de Creative Commons Reconocimiento-NoComercial-SinObraDerivada 4.0 Internacional.