

# Experiencia de teduglutide como tratamiento del síndrome de intestino corto

TEJEDOR TEJADA E<sup>1</sup>, TEJEDOR-TEJADA J<sup>2</sup>, VERDEJO RECHE F<sup>1</sup>

1 Servicio de Farmacia. Hospital Universitario Torrecárdenas. Almería (España)

2 Servicio de Digestivo. Hospital Universitario Río Hortega. Valladolid (España)

Fecha de recepción: 18/04/2021 - Fecha de aceptación: 11/05/2021

DOI: <http://dx.doi.org/10.4321/S1699-714X2023000100017>

## RESUMEN

El síndrome de intestino corto (SIC) es un trastorno metabólico que produce malabsorción. Afecta a aquellos pacientes que han perdido, de forma anatómica o funcional, una parte de su intestino<sup>1</sup>. En adultos, la principal causa es la isquemia intestinal primaria o secundaria y menos fre-

cuentemente puede ser consecuencia de una enfermedad inflamatoria intestinal o enteritis rádica. La mortalidad a medio plazo es alta debida al elevado riesgo de complicaciones por sepsis a causa del catéter, el sobrecrecimiento bacteriano o fallo hepático asociado a la nutrición parenteral (NP)<sup>2</sup>.

Palabras clave: **Péptido similar al glucagón 2, adaptación intestinal, insuficiencia intestinal, estado nutricional, nutrición parenteral, teduglutida.**

## Experience with teduglutide as a treatment for short bowel syndrome

### SUMMARY

Short bowel syndrome (SBS) is a metabolic disorder that causes malabsorption. It affects patients who have

anatomically or functionally lost part of their intestine<sup>1</sup>. In adults, the main cause is primary or secondary intestinal ischemia and less frequently it may be

a consequence of inflammatory bowel disease or radicular enteritis. Mid-term mortality is high due to the high risk of complications from catheter-related sepsis, bacterial overgrowth or liver failure associated with parenteral nutrition (PN)<sup>2</sup>.

Key words: **Glucagon-like peptide 2, intestinal adaptation, intestinal failure, nutritional status, parenteral nutrition, teduglutide.**

## INTRODUCCIÓN

El síndrome del intestino corto (SIC) es un trastorno metabólico relacionado con la malabsorción, se manifiesta como consecuencia de una superficie intestinal insuficiente<sup>1</sup>. Se considera SIC cuando se produce una pérdida superior al 50% de superficie del intestino delgado (ID) o la existencia inferior a 200 cm de longitud del ID. Existen diferentes motivos para realizar una resección extensa, los principales son enfermedad de Crohn, infarto mesentérico, enteritis actínica, neoplasia intestinal, traumatismo abdominal, cirugía bariátrica y anomalías congénitas<sup>2,3</sup>. La prevalencia en Europa es 0,4-6 casos por cada millón de habitantes, y en España la cifra es 1,5 casos/millón de habitantes. La principal clínica es diarrea, deshidratación por pérdida de electrolitos (potasio, magnesio, calcio), hipersecreción gástrica que favorece la aparición de úlceras, acidosis metabólica, sobrecrecimiento bacteriano, pérdida de peso y osteomalacia debido al déficit de vitamina D<sup>4</sup>. Esta pérdida de macro y microelementos es debida a que el yeyuno

es el sitio fundamental de digestión y absorción de la mayoría de los nutrientes. La resección yeyunal determina una pérdida de superficie absorptiva y reduce de manera significativa la absorción de nutrientes. Del mismo modo, el íleon es el sitio de absorción de vitamina B12 y ácidos biliares. Cuando se resecan >100 cm del íleon, sobrevienen diarrea profunda y malabsorción de ácidos biliares. En consecuencia, existe malabsorción de vitaminas liposolubles y vitamina B12. Además, los ácidos biliares no absorbidos en el colon provocan diarrea secretora. El tratamiento actual requiere de una coordinación de un equipo multidisciplinar compuesta por: cirugía, digestivo, nutrición, farmacia, endocrino, enfermería. El objetivo es seguir una estrategia individualizada compuesta por:

- Empoderamiento del paciente
- Control de dieta y líquidos
- Controles analíticos
- Medicación complementaria
- Atención psicológica

El tratamiento está compuesto por reposición de pérdidas de líquido y electrolitos, suplementos de vitaminas y minerales, tratamiento farmacológico, soporte nutricional adecuado y tratamiento quirúrgico.

Con respecto al tratamiento farmacológico, el objetivo es la reducción de la sintomatología y cambiar el curso de la enfermedad. Para reducir la sintomatología destaca la prescripción de antiseoretos gástricos (inhibidores de la bomba de protones y anti histamina 2 o antiH2), antidiarreicos para enlentecer el tránsito intestinal (principalmente loperamida) y análogos de la somatostatina para reducir las pérdidas intestinales (octeótrido). Por otro lado, con el fin de cambiar el curso de la enfermedad se han desarrollado los análogos de péptidos similares al glucagón GLP-2: teduglutide (tabla 1)<sup>5</sup>. El objetivo de este último es restaurar la estructura y función intestinal, favorecer el crecimiento de la mucosa (figura 1), reducir el vaciado gástrico y aumentar la absorción de fluidos y nutrientes. A continuación, describimos la experiencia de una paciente en tratamiento con teduglutide.

### DESCRIPCIÓN CASO CLÍNICO

Mujer 50 años diagnosticada de enfermedad de Cronh en 1995. Con la siguiente sintomatología: 3-6 deposiciones líquidas diarias, importante pérdida peso y dolor abdominal. Durante 5 años estuvo controlada con corticoides hasta que genero resistencia. Inició en el año 2000 tratamiento con inmunosupresores, en primer lugar con metotrexato y posteriormente con azatioprina; tuvo que abandonar ambos medicamentos por mala tolerancia. Por ello, en 2001 inició tratamiento con infliximab 5 mg/kg que genera un beneficio clínico significativo durante 5 años, hasta que ingresa por fístulas perianales y un cuadro obstructivo que

obliga a pasar por quirófano de manera urgente. En 2007, con clínica de estenosis intestinal es necesario realizar una resección de 39 centímetros intestinales. Durante los 5 siguientes años, la enfermedad se mantiene estable con moderados abscesos intestinales que se resuelven con antibioterapia. En los años 2013 a 2017 es ingresada en el hospital por enfermedad de Crohn de carácter fistulizante que obliga a realizar 3 cirugías con resección intestinal. En 2018 por diversas complicaciones (oliguria, insuficiencia renal, hipertransaminasemia...) se realiza una ileostomía. En ese momento se incluye en el Servicio de Farmacia como paciente portadora de nutrición parenteral domiciliaria (NPD) para complementar sus necesidades nutricionales. Un año después, inicia tratamiento con teduglutide 0,05 kg/día de administración subcutánea, con el fin de estimular el crecimiento de la mucosa y favorecer la absorción de nutrientes y fluidos. Actualmente la paciente ha reducido los sueros a 1,5 litros al día, ha mejorado la diuresis, ha ganados 4,5 kilogramos y ha mejorado la consistencia de las heces por la ileostomía, sin presentar reacciones adversas al medicamentos.

### DISCUSIÓN

A pesar de los beneficios de la nutrición parenteral a largo plazo en pacientes con alteraciones intestinales, puede favorecer la aparición de ciertas complicaciones secundarias. Cabe destacar la sepsis asociada al catéter, oclusiones venosas e insuficiencia hepática como las principales complicaciones. La mayoría de los pacientes no ingresan en el hospital, sino que se controla al paciente mediante consultas externas y revisiones periódicas<sup>6,7</sup>. La teduglutide es un análogo del GLP-2 que representa el primer abordaje terapéutico no sintomático para el SIC. En los ensayos clínicos

realizados hasta la fecha se ha demostrado que recupera la función de absorción intestinal y que reduce significativamente la dependencia de la NP (en al menos un 20% del volumen semanal), consiguiendo incluso la independencia total en algunos pacientes.

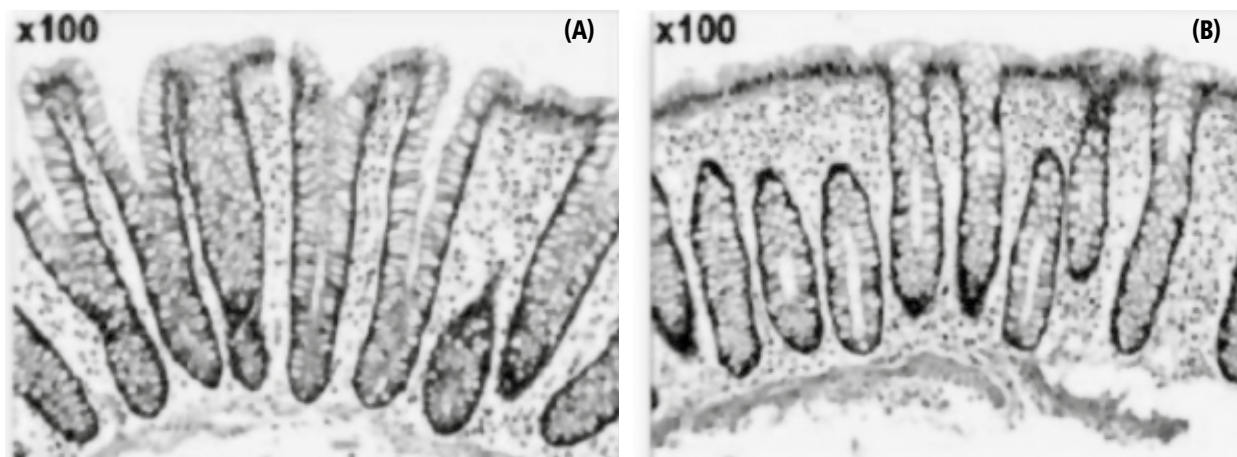
Otro aspecto a tener en cuenta es la eficiencia del tratamiento, a lo que hay que añadir los costes indirectos del manejo de los efectos adversos y la actividad asistencial. Según un estudio realizado por el NICE, la relación coste-efectividad incremental estimada para teduglutide comparado con cuidado estándar es 218.187,7 €, por año de vida ajustado por calidad ganada para adultos<sup>8</sup>.

En este caso, como sucede en los ensayos pivotaes y estudios de extensión (STEPS y STEPS-2,3) se consiguió una reducción del aporte de volumen de la nutrición parenteral y de la fluidoterapia<sup>9</sup>. La paciente toleró la medicación sin efectos no deseados graves, solo destacar la distensión abdominal y una reacción en el lugar de la inyección de carácter leve-moderado.

A pesar de ello, es necesario un mayor seguimiento para valorar el impacto de este tratamiento a largo plazo. La formación de equipos multidisciplinarios en el manejo de este tipo de pacientes es esencial, junto con un adecuado empoderamiento del paciente.

**Tabla 1. Dosis de teduglutide para el paciente adulto: 0,05 mg/kg/día**

Peso corporal	Cantidad de fármaco	Volumen de inyección de fármaco reconstituido
38-41 kg	2,0 mg	0,20 ml
42-45 kg	2,2 mg	0,22 ml
46-49 kg	2,4 mg	0,24 ml
50-53 kg	2,6 mg	0,26 ml
54-57 kg	2,8 mg	0,28 ml
58-61 kg	3,0 mg	0,30 ml
62-65 kg	3,2 mg	0,32 ml
66-69 kg	3,4 mg	0,34 ml
70-73 kg	3,6 mg	0,36 ml
74-77 kg	3,8 mg	0,38 ml
78-81 kg	4,0 mg	0,40 ml
82-85 kg	4,2 mg	0,42 ml
86-88 kg	4,4 mg	0,44 ml
90-93 kg	4,6 mg	0,46 ml

**Figura 1. Corte histológico del tejido intestinal en una paciente síndrome intestino corto (A) y en una persona sin afectación (B)**

*Conflicto de intereses: Los autores declaran no tener conflicto de intereses.*

#### BIBLIOGRAFÍA

1. Jeppesen PB. Spectrum of short bowel syndrome in adults: intestinal insufficiency to intestinal failure. *JPN J Parenter Enteral Nutr.* 2014;38:85-135.
2. M.D. Ballesteros Pomar, A. Vidal Casariego. Short bowel syndrome: Definition, causes, intestinal adaptation and bacterial overgrowth. *Nutr Hosp*, 22 (2007), pp. S74-S85.
3. Buchman AL, Scolapio J, Fryer J. AGA technical review on short bowel syndrome and intestinal transplantation. *Gastroenterology.* 2003;124:1111-1134.
4. Schwartz LK, O'Keefe SJ, Fujioka K, Gabe SM, Lamprecht G, Pape UF, Li B, Youssef NN, Jeppesen PB. Long-Term Teduglutide for the Treatment of Patients With Intestinal Failure Associated With Short Bowel Syndrome. *Clin Transl Gastroenterol.* 2016 Feb 4;7(2):e142. doi: 10.1038/ctg.2015.69. PMID: 26844839; PMCID: PMC4817413.
5. Pevny S, Maasberg S, Rieger A, Karber M, Blüthner E, Knappe-Drzikova B, Thurmann D, Büttner J, Weylandt KH, Wiedenmann B, Müller VA, Bläker H, Pascher A, Pape UF. Experience with teduglutide treatment for short bowel syndrome in clinical practice. *Clin Nutr.* 2019 Aug; 38(4):1745-1755. doi: 10.1016/j.clnu.2018.07.030. Epub 2018 Aug 2. PMID: 30145039.
6. Nutrición parenteral domiciliaria. *Revista El Farmacéutico.* Mayo 2016. Depósito legal: B. 38994-90 ISSN: 0214-4697. Disponible en: [https://senpe.com/documentacion/monografias/Farma\\_Hosp\\_176.pdf](https://senpe.com/documentacion/monografias/Farma_Hosp_176.pdf) [Consultado 20/04/2021]
7. Medina Guerrero A, Montero Hernández M, Gil Borrás R, Bellver Albertos M, Soler Company E. Evolución clínica de un paciente con síndrome de intestino corto en tratamiento con teduglutida. *Rev. OFIL·ILAPHAR* 2019.
8. National Institute for Health Care and Excellence. Short bowel syndrome teduglutide [ID885]. In development [GID-TA10048]. Expected publication date: 25 april 2018. Disponible en: <https://www.nice.org.uk/guidance/indevelopment/gid-ta10048> [Consultado: 21/12/2017].
9. Vipperla K, O'Keefe SJ. Study of teduglutide effectiveness in parenteral nutrition-dependent short-bowel syndrome subjects. *Expert Rev Gastroenterol Hepatol.* 2013 Nov;7(8):683-7. doi: 10.1586/17474124.2013.842894. Epub 2013 Oct 17. PMID: 24134154.



Este obra está bajo una licencia de Creative Commons Reconocimiento-NoComercial-SinObraDerivada 4.0 Internacional.